

Miringoplastica: tecniche, complicanze e follow-up

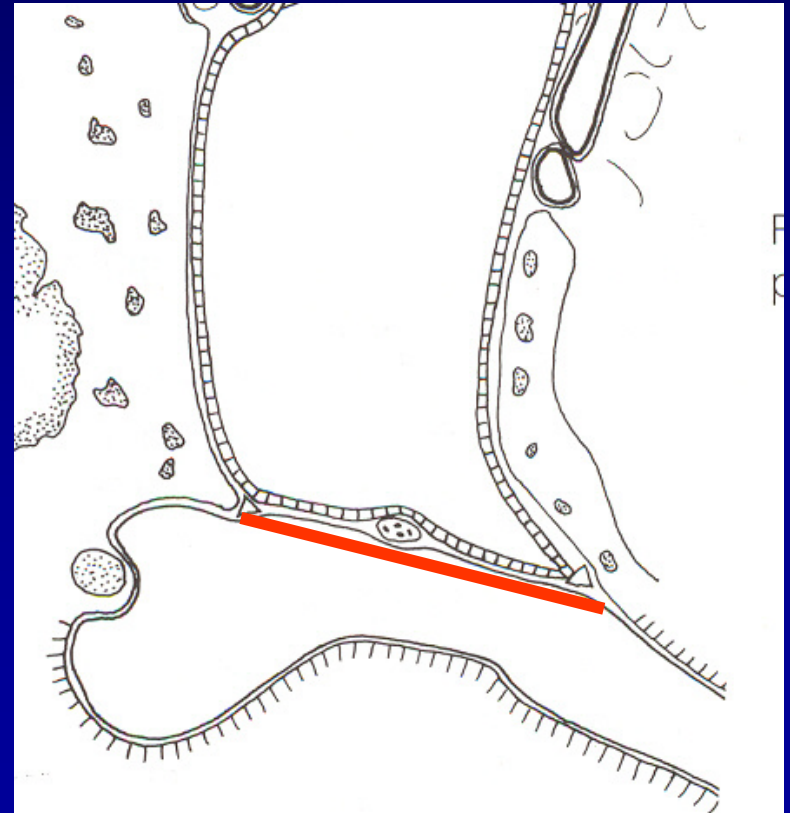


Franco Trabalzini
U.O.C. Chirurgia Otologica e
della Base Cranica
Azienda Ospedaliera Universitaria Senese



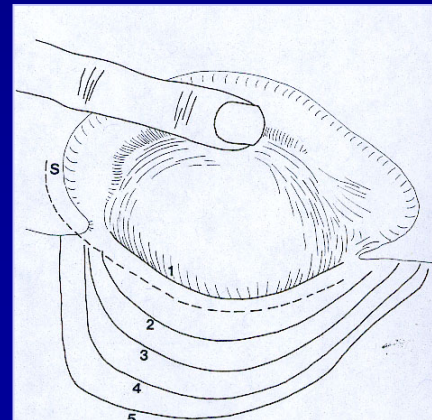
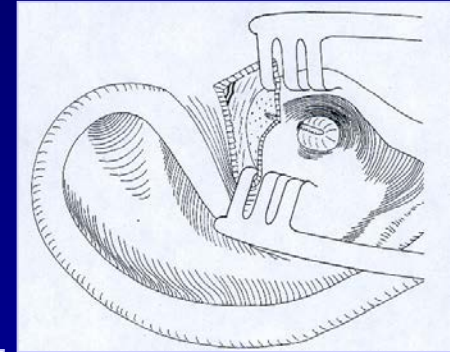
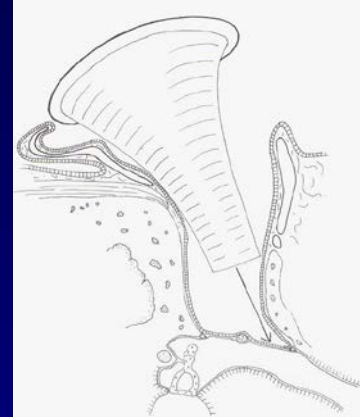Miringoplastica Underlay

Posizionamento lembo
sotto la lamina propria



Approcci chirurgici

- *Transcanalare*: uso dello speculum posizionato nel condotto uditivo esterno;
- *Endoaurale*: incisione cutanea intertrago-elicina;
- *Retroauricolare*: incisione cutanea dietro l'orecchio



Materiali

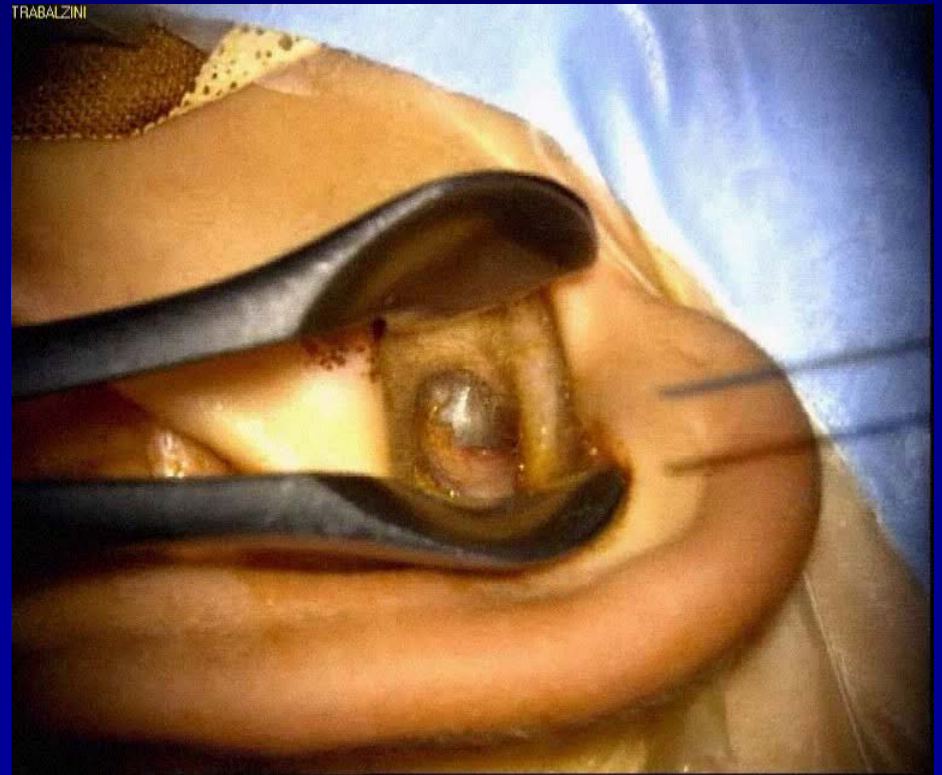- Fascia del muscolo temporale
- Pericondrio (trago e conca)
- Cartilagine (trago e conca)
- Periostio
- Tessuto adiposo
- Dura madre
- Pericardio
- Vena
- Fascia lata
- Vena giugulare bovina.

Miringoplastica *underlay* tecnica chirurgica

Perforazione: posteriore
 anteriore o sub-totale

Miringoplastica *underlay* tecnica chirurgica perforazione **posteriore**

- Anestesia locale
- Via endoaurale
- Pericondrio tragale

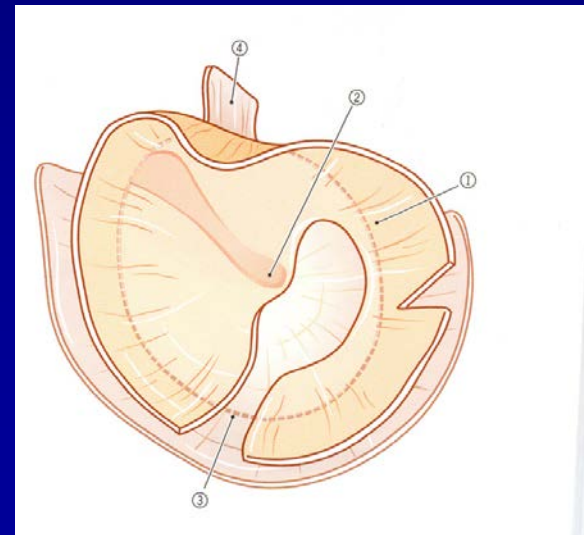
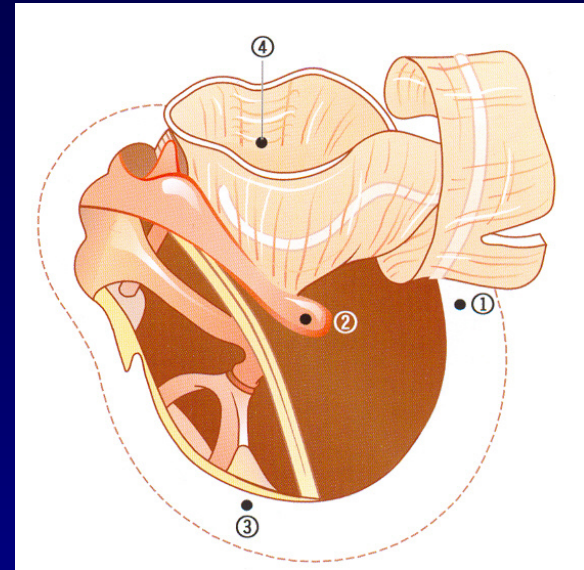


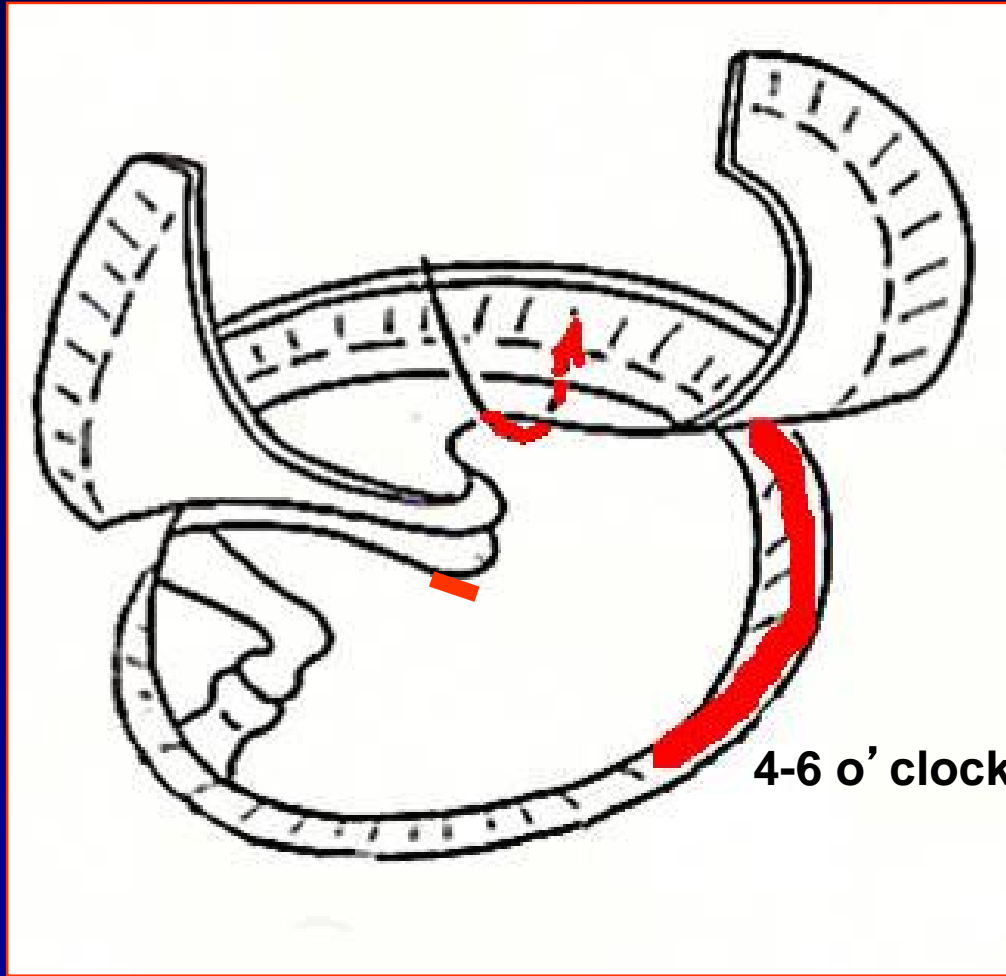
Miringoplastica *underlay* tecnica chirurgica

Perforazione anteriore o sub-totale

Ancoraggio

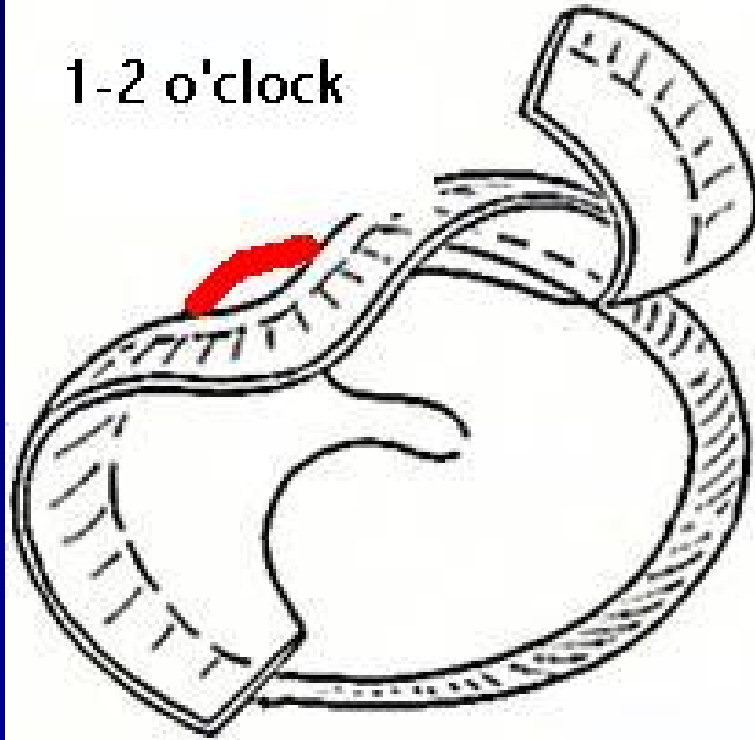
1. Annulus inferiore
2. Manico martello
3. Annulus posteriore
4. Annulus ant-sup (ore 1-2)



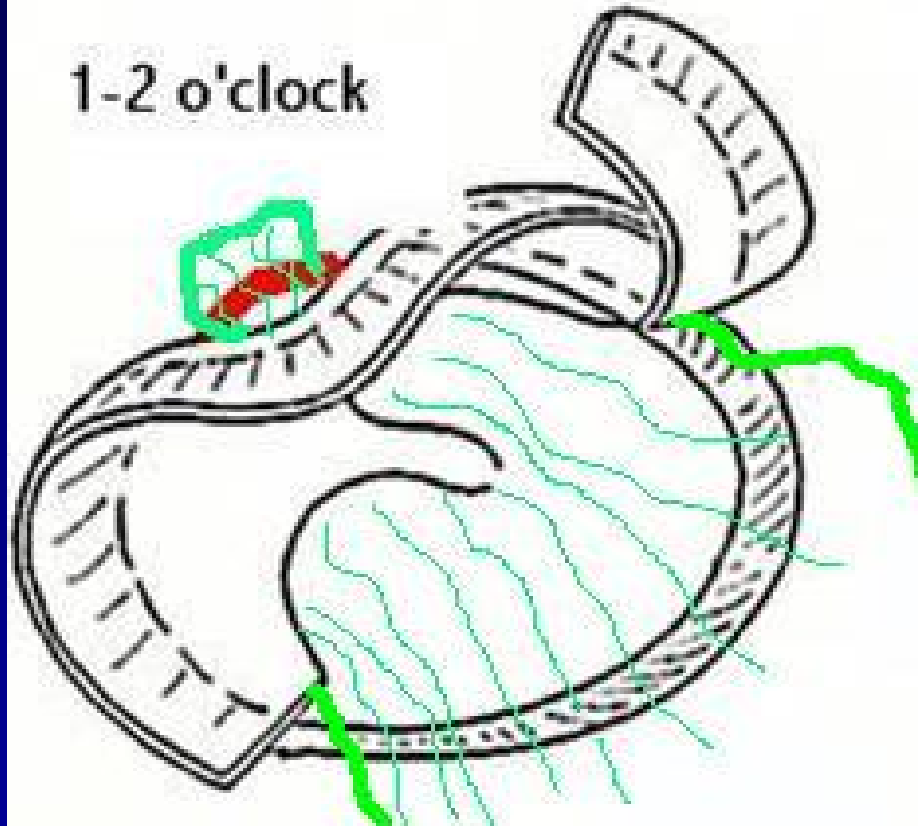


4-6 o'clock

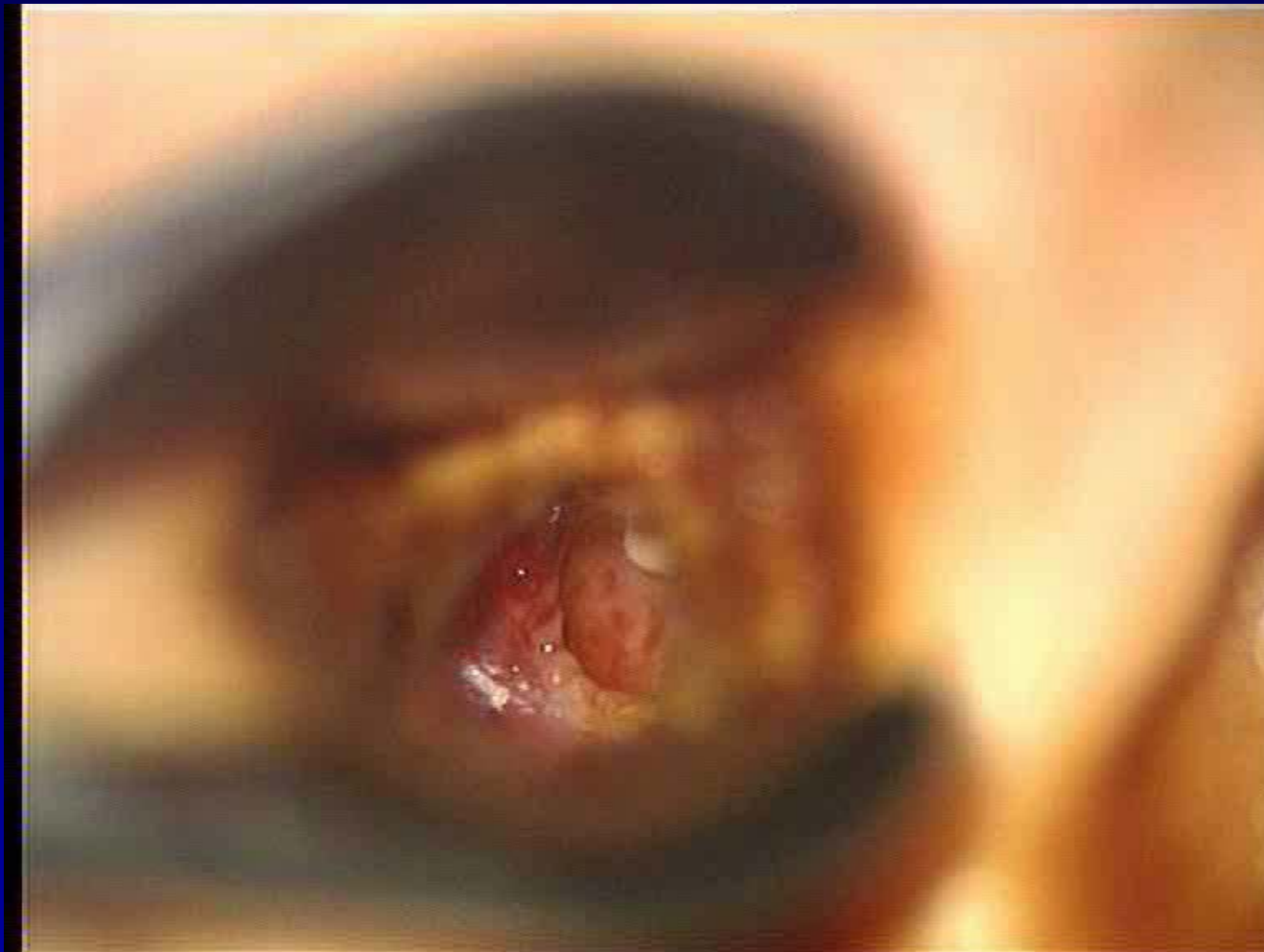
1-2 o'clock



1-2 o'clock



Miringoplastica *underlay*
perf. anteriore o sub-totale
tecnica di *Fisch*



Follow-up

Endoaurale:

- Rimozione garza orlata 6° giorno
- Stamponamento 20° -30° giorno

Retroauricolare

- Stamponamento 20° -30° giorno

Controlli successivi: 3, 6, 12 mesi, 1/anno

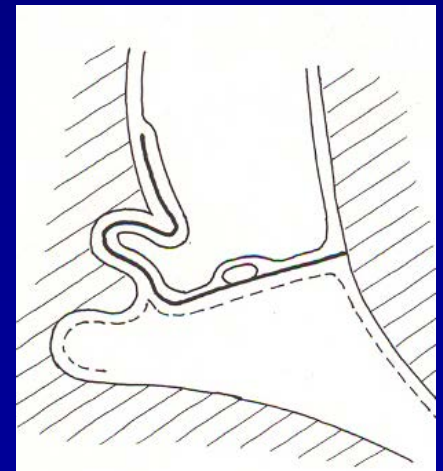
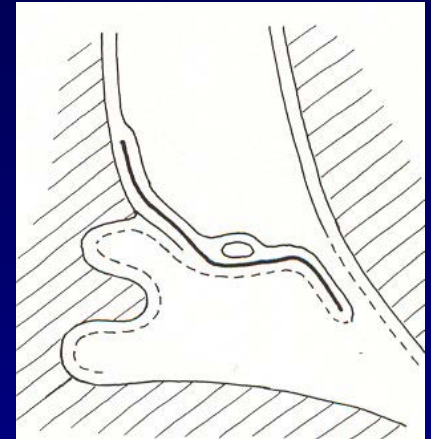
Complicanze

- Ri-perforazione anteriore
- Tasca di retrazione
- *Blunting* dell' angolo timpano-meatale anteriore
- Perla di colesteatoma
- Dislocazione laterale del lembo

Complicanze

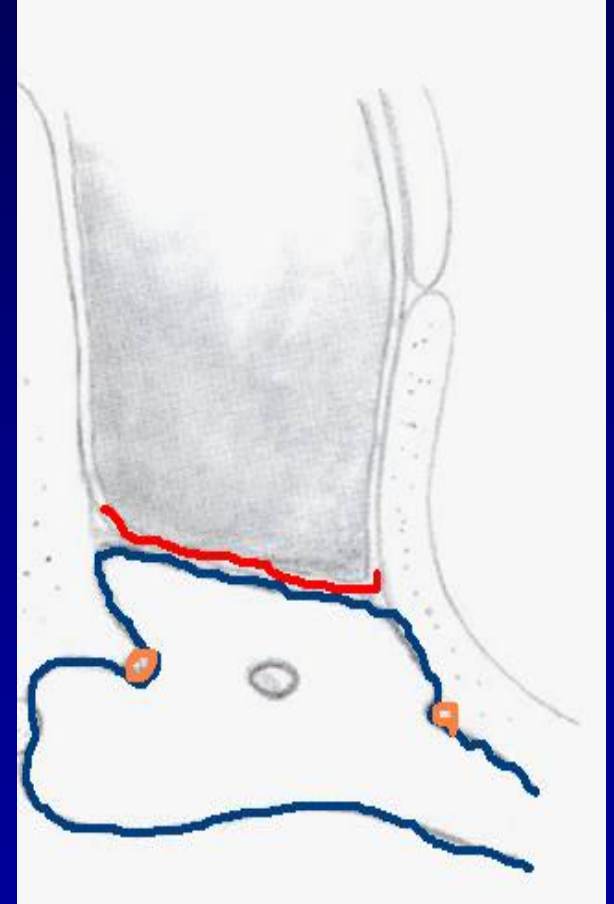
cause

- **Ri-perforazione (anteriore)**
- **Tasca di retrazione**
 - Insufficiente visualizzazione annulus timpanico anteriore (canalplastica)
 - Insufficiente *ancoraggio* del lembo
 - Eccessivo tamponamento



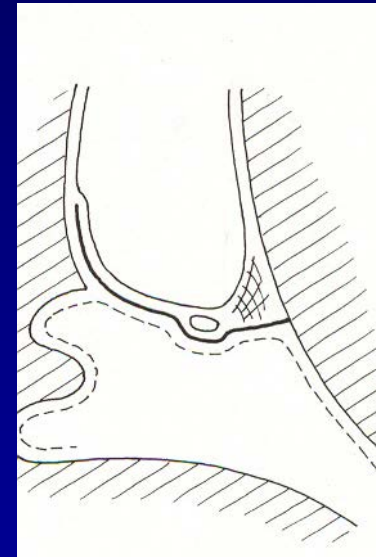
Complicanze *cause*

- **Dislocazione laterale del lembo**
 - Insufficiente *ancoraggio* (sotto manico martello)
 - Eccessivo tamponamento nella cassa



Complicanze *cause*

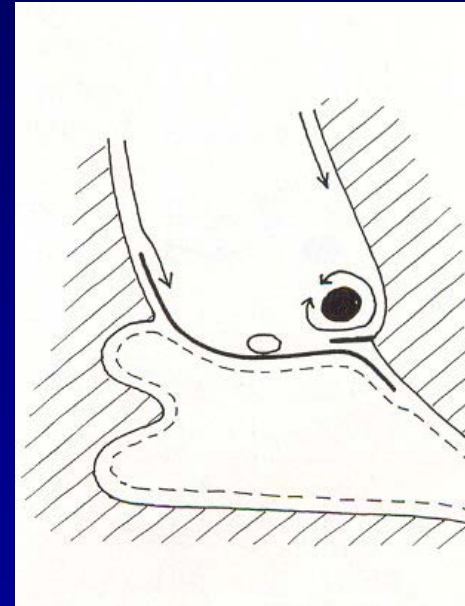
- *Blunting*
 - Insufficiente visualizzazione annulus timpanico anteriore (canalplastica)
 - Insufficiente **ancoraggio** del lembo
 - Scollamento annulus fra ore 2 e 4



Complicanze

cause

- Perla di colesteatoma
 - Tessuto cheratinizzato lasciato fra l'innesto ed il residuo timpanico



Risultati

- **Chiusura della perforazione nel lungo termine**

87% (Fisch 1994) ≥ 5 anni

(Gersdorff 1995) 3 anni

- **Miglioramento uditivo**

65-70%

A scenic view of rolling green hills in Tuscany, Italy, with a small building and cypress trees in the foreground. The hills are covered in lush green grass and some fields. In the distance, there are more hills and a small building with a red roof. The sky is a soft, hazy blue, suggesting a clear day. The overall atmosphere is peaceful and idyllic.

www.eaono2014.org

Thank you